SERVICE D'HEMATOLOGIE ET ONCOLOGIE PEDIATRIQUE

Chef du service :

Pr Mohammed KHATTAB

MEMOIRE DE FIN DE STAGE

ENHEMATOLOGIE ET ONCOLOGIE PEDIATRIQUE

LES TUMEURS GERMINALES MALIGNES EXTRA-CEREBRALES DE L'ENFANT

Mémoire

Présenté par:

Dr EL GHISSASSI SALMA

Encadrant : Pr Leila HESSISSEN

Aout 2019

SOMMAIRE

1. Introduction....3
2. Matériels et méthodes....5
2.1 Description de l'étude....5
2.2 Inclusion des patients....5
2.2.1 Critères d'inclusion....5
2.2.2 Critères d'exclusion....5
2.2.3 Définitions des paramètres étudiés....5
2.3 Fiche d'exploitation....6
3. Résultats....7
3.1 Données épidémiologiques....7
3.1.1 Fréquence....7
3.1.2 Répartition selon l'âge....7
3.1.3 Répartition selon le sexe....8
3.1.4 Couverture sociale....8
3.2 Antécédents personnels et familiaux des patients....9
3.3 Clinique....9
3.3.1 Délai entre les symptômes et la consultation....9
3.3.2 Signes révélateurs....10
3.3.3 Signes physiques....11
3.3.4 Localisation primitive....11
3.4 Examens complémentaires....12
3.4.1 Moyens du diagnostic....12
3.4.2 Confirmation diagnostique....13
3.4.3 Bilan d'extension....15
3.5 Classifications....16
3.5.1 Classification selon l'extension tumorale....16
3.5.2 Classification selon le risque....17
3.6 Prise en charge thérapeutique....19
3.6.1 Poly chimiothérapie....19
3.6.2 Suivi du protocole thérapeutique TGM 95....21
3.6.3 Tolérance de la chimiothérapie protocolaire....21
3.6.4 Chirurgie protocolaire....22
3.7 Evolution....22
4. Discussions....23
5. CONCLUSION....34

1. INTRODUCTION

Les tumeurs germinales malignes (TGM), sont un groupe de néoplasies rares chez l'enfant, elles ne représentent que 3% de tous les cancers pédiatriques [1]. Leur incidence annuelle dans les pays développés est d'environ 0.4 à 0.8 cas par millions d'enfants de moins de 15 ans. Elles se caractérisent par une grande hétérogénéité tant sur le plan clinique, radiologique, biologique, anatomopathologique, et cytogénétique [2]. Cliniquement, on distingue les TGM gonadiques qui sont de loin les plus fréquentes et les TGM extra gonadiques qui peuvent siéger principalement au niveau cérébral, médiastinal, rétropéritonéal, ou sacrococcygien [2]. Malgré leurs différences significatives, les TGM ont une origine embryonnaire commune. Elles dérivent de la cellule germinale primitive pluripotente et peuvent donner selon leur différenciation plusieurs types histologiques [3]. On distingue les TGM séminomateuses et les TGM non séminomateuses qui sont : la tumeur vitelline (yolk sac tumor), le carcinome embryonnaire, le choriocarcinome, et en fin les tératomes immatures [1]. Ces différents types histologiques peuvent former une TGM pure ou donner naissance à une TGM mixte [3]. Deux types histologiques des TGM sont associés à une sécrétion de marqueurstumoraux sériques : la tumeur vitelline sécrétant l'alpha foeto-protéine (AFP) et le choriocarcinome qui sécrète l'hormone chorionique gonadotrope (ß HCG). Ce caractère sécrétant est particulièrement important à la fois pour le diagnostic et le suivi pendant et après le traitement [1,3].

Le diagnostic des TGM est basé sur le dosage des marqueurs tumoraux ou bien sur l'étude anatomo-pathologique de la pièce opératoire. Le bilan d'extension a pour but de rechercher d'éventuelles métastases. La combinaison de la chirurgie et de la chimiothérapie dans le traitement de ces tumeurs ainsi que l'utilisation des sels de platine ont permis l'obtention d'un taux de survie

supérieur à 80%. Le protocole utilisé est le protocole TGM 95 de la SFOP qui dérive des protocoles TGM 85, TGM 90. Le but de notre étude réalisée au sein du service d'hématologie et d'oncologie pédiatrique de l'hôpital d'enfants de Rabat est de :

- Etudier le profil épidémio-clinique, biologique, radiologique et anatomo-pathologique des TGM malignes dans notre contexte.
- Evaluer le protocole thérapeutique TGM 95
- Evaluer l'évolution, la toxicité et la tolérance du traitement
- Soulever les difficultés de la prise en charge des patients

2. MATERIELS ET METHODES

2.1 Description de l'étude

Il s'agit d'une étude rétrospective et descriptive sur les tumeurs germinales malignes de l'enfant, réalisée au sein du service d'hématologie et d'oncologie Pédiatrique (SHOP) de l'hôpital d'enfants de Rabat (HER) sur une période s'étendant du mois de janvier 2017 au mois d'Avril 2019, durant laquelle 11 cas de TGM ont été répertoriés au niveau de la base de données du SHOP, dont 6 cas de tumeurs germinales malignesextra cérébrales pédiatriques ont été inclus dans notre étude, 4 cas de tumeurs germinales cérébrales exclus de l'étude et 1 cas de dossier non exploitable.

2.2 Inclusion des patients

2.2.1 Critères d'inclusion

Nous avons inclus les enfants âgés de moins de 16 ans, suivis au sein de l'unité d'hémato-oncologie du service de Pédiatrie de l'HER pour une TGM et dont le diagnostic a été établi en se basant sur les données de l'imagerie et/ ou le dosage des marqueurs tumoraux (AFP ou β HCG) et/ou l'étude anatomopathologique.

2.2.2 Critères d'exclusion

- Enfants ayant une tumeur germinale bénigne.
- Enfant ayant une tumeur germinale maligne de localisation cérébrale.

2.2.3 Définitions des paramètres étudiés

Chaque dossier a fait l'objet d'une étude attentive grâce à une fiche d'exploitation qui nous a permis de recueillir les informations nécessaires pour mener à bien notre étude et établir une confrontation des données théoriques avec celle pratiques (Fiche d'exploitation).

2.3 Fiche d'exploitation

Le recueil de données de chaque patient s'est basé sur les dossiers médicaux, les fiches de prescription et les cahiers de suivi ainsi que les lettres de liaison. Les renseignements de chaque dossier ont été notés sur la fiche d'exploitation permettant ainsi d'étudier le profil de la maladie dans notre population d'étude. Nous nous sommes intéressés aux :

- Données générales concernant les patients : l'identité, l'âge actuel et au moment du diagnostic, le sexe, l'origine et le niveau socio-économique.
- Les caractéristiques de la tumeur au diagnostic : cliniques, biologiques et radiologiques.
- Le type histologique : classification histologique de l'OMS.
- Le stade : classification TNM.
- Le siège initial et les métastases.
- Le traitement instauré :
  - Chimiothérapie : Protocole TGM 95
  - Chirurgie.
- Les données thérapeutiques :
  - La date du début du traitement.
  - Le type de la cure et la posologie.
  - La tolérance et toxicité
- Les données évolutives
  - Rémission complète
  - Rechute/ progression
  - Décès
  - Abandon

3. RESULTATS

3.1 Données épidémiologiques

3.1.1 Fréquence

Durant la période de l'étude (01/2017-04/2019), nous avons colligé 6 cas de tumeurs germinales malignes (TGM).

Tableau 1 : Répartition par année des nouveaux cas de tumeurs germinales malignes recensées ainsi que les nouveaux cas pris en charge au sein du SHOP

Année	Nombre de tumeurs enregistrées au SHOP	Nombre de TGM	Pourcentage %
2017	262	2	0.8%
2018	238	1	0.4%
01-04/2019	108	3	0.9%
Total	**608**	**6**	1%

Le nombre de cas des TGM diagnostiqués par an a varié entre un minimum de 2 cas et un maximum de 5 cas. Le pourcentage des cas de TGM par rapport au nombre total de patients suivis pour une pathologie cancéreuse a été en moyenne 1% par an, avec des extrêmes allants de 0.4 à 0.9%.

3.1.2 Répartition selon l'âge

L'âge de survenue d'une TGM dans notre étude se situe entre 12 mois et 14 ans. Le pic de fréquence est retrouvé chez les nourrissons de moins de 2 ans.

On note une prédominance masculine chez les nourrissons de moins de 2 ans alors que chez les plus grands, toutes nos patientes étaient de sexe féminin.

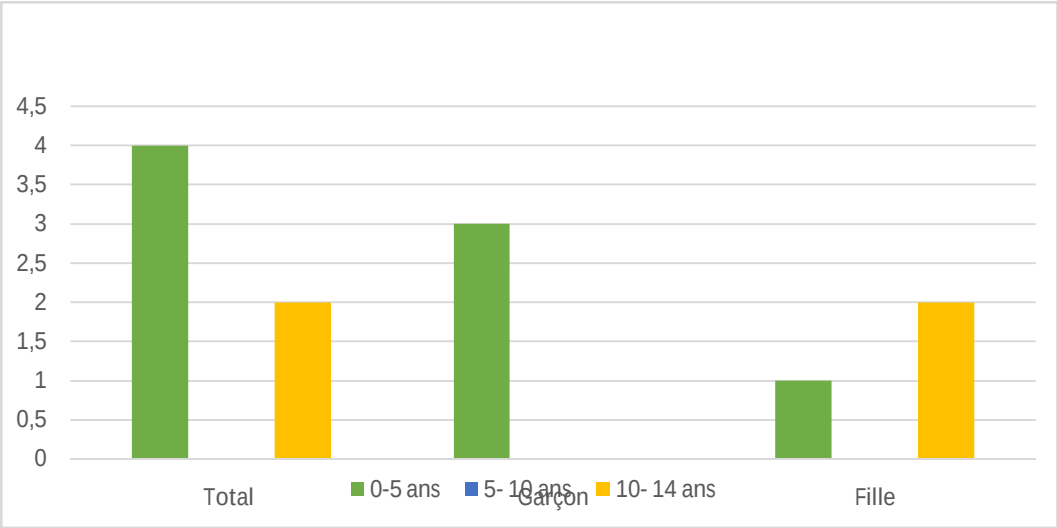

Figure 1 : Répartition des TGM selon l'âge et le sexe

3.1.3 Répartition selon le sexe

Les patients de notre série sont répartis en 3 garçons (50% des cas) et 3 filles (50% des cas). Le sexe ratio (H/F) est de 1.

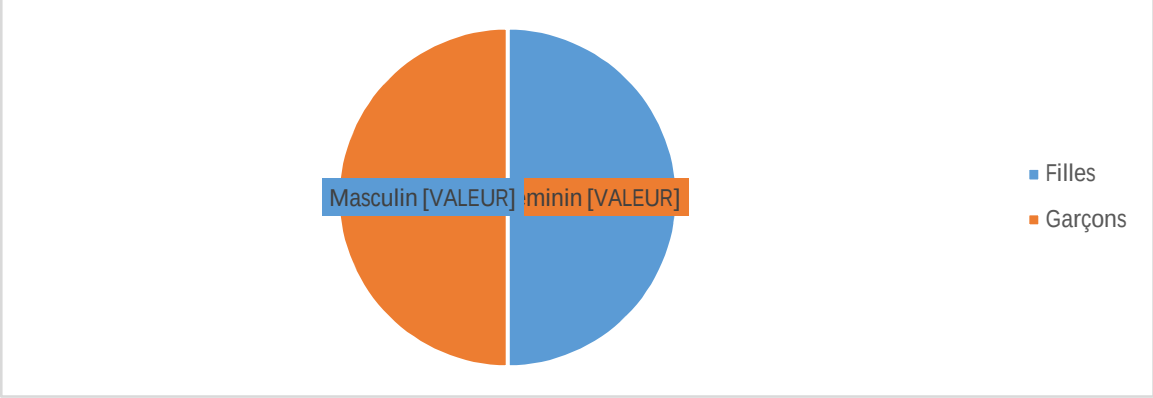

Figure 2 : Répartition des TGM selon le sexe

3.1.4 Couverture sociale

Dans notre série, 2patients, soit 33% des cas, ont une mutuelle alors que le reste, soit 4 patients (67%) sont couverts par le régime d'assistance médicale «RAMED».

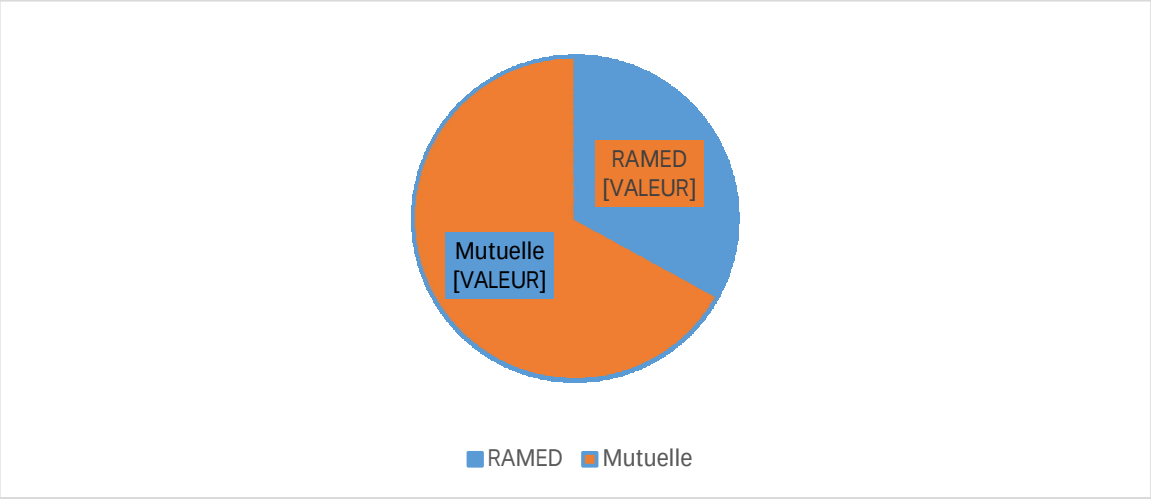

Figure 3: Répartition des TGM selon la couverture sociale

3.2 Antécédents personnels et familiaux des patients

Parmi les 6 patients :

- la notion de consanguinité a été retrouvée dans 1 cas, soit 16% des cas.
- Les données sur l'existence d'antécédents d'un cancer dans la famille n'ont été retrouvées chez aucun patient.
- La notion de malformation n'a été précisée chez aucun patient.

3.3 Clinique

3.3.1 Délai entre les symptômes et la consultation

Le délai entre l'apparition de la première manifestation clinique susceptible d'être en rapport avec la maladie et la consultation a varié entre 20 jours et 6 mois avec une médiane de 2 mois.

Le délai diagnostic était inférieur à 5 mois dans 83% des cas.

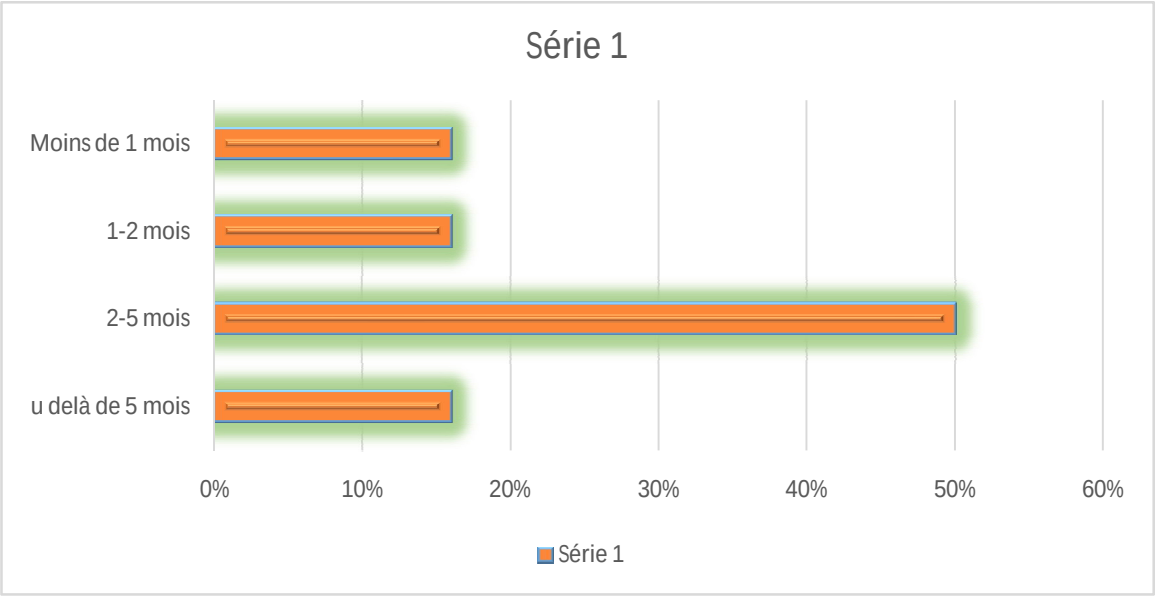

Figure 4 : Délai entre les symptômes et la consultation

3.3.2 Signes révélateurs

Les signes révélateurs les plus fréquents sont dominés par les manifestions abdominopelviennes à hauteur de 64% suivies par les manifestations testiculaires à hauteur de 32%, et les manifestations urinaires et digestives à la hauteur de 32%.

Le tableau suivant illustre les signes cliniques révélateurs :

Tableau 2 : Signes révélateurs principaux des TGM chez les patients de notre série

Signes révélateurs	Nombre de cas	Pourcentage (%)	Délai diagnostic En mois
Manifestions abdominopelviennes		**64%**	
Distension abdominale	1	16%	1
Douleur abdominale	1	16%	2
Douleur pelvienne	1	16%	4
Masse lombaire	1	16%	1
Manifestations urinaires et digestives		**32%**	
Constipation	1	16%	2
RAU	1	16%	4
Manifestations testiculaires		**32%**	
Masse testiculaire	2	32%	6
Manifestations gynécologiques			
Aménorrhée	1	16%	4

Autres			
Régression de la marche	1	16%	2

Le délai du diagnostic le plus est long est retrouvé pour les patients présentant une masse testiculaire.

Pour les autres manifestations cliniques, le délai du diagnostic a varié entre 1 et 4 mois.

3.3.3 Signes physiques

Une masse abdomino pelvienne est retrouvée dans 32% des cas. Une masse testiculaire est retrouvée chez environ 32% des cas. Le reste des résultats est donné dans le tableau ci-dessous :

Tableau 3 : Signes physiques des TGM chez les patients de notre série

Signes cliniques	**Nombre de cas**	**Pourcentage (%)**
Masse abdomino pelvienne	2	32%
Masse testiculaire	2	32%
Masse sacro coccygienne	1	16%
Monoparéside du membre inférieur	1	16%

3.3.4 Localisation primitive

Dans notre série, la localisation gonadique est retrouvée chez 4 patients (66%), suivie de la localisation sacro coccygienne chez 2 patients (33%).

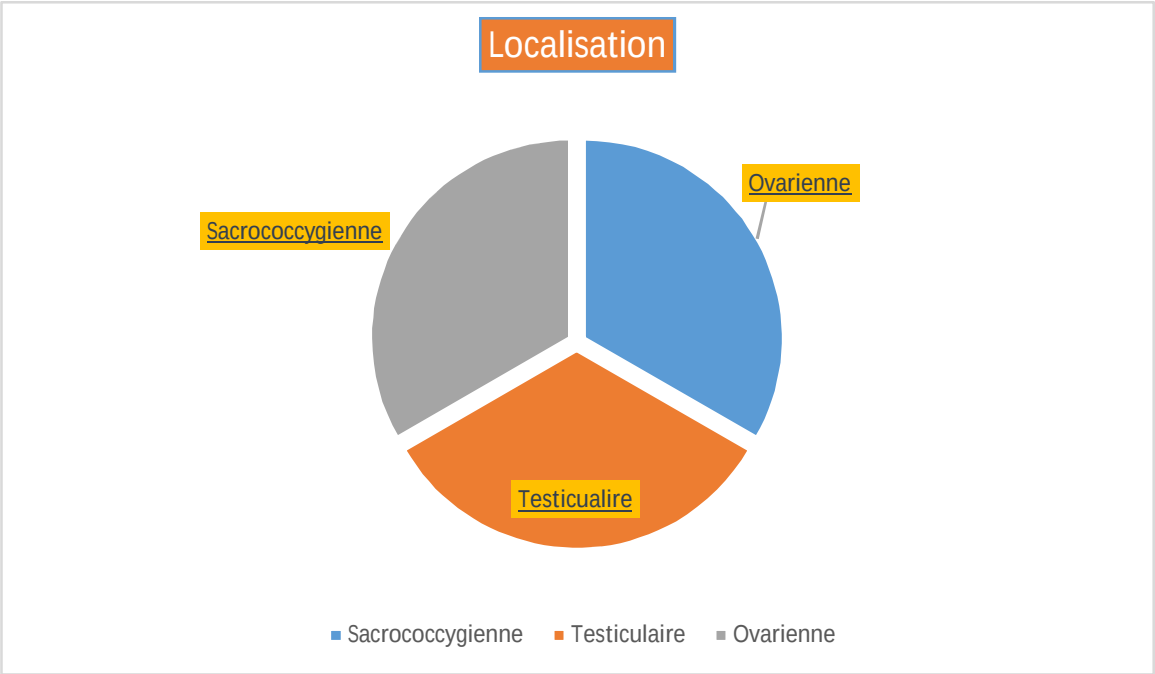

Figure 5 : répartition des patients en fonction de leur localisation primitive

3.4 Examens complémentaires

3.4.1 Moyens du diagnostic

Le diagnostic des TGM a été basé sur les marqueurs biologiques (AFP et B HCG) et/ou l'étude anatomo-pathologique : pour les tumeurs sécrétantes, la mise en évidence de marqueurs biologiques nous a suffit pour poser le diagnostic deTGM. Lorsque les marqueurs sont négatifs, une biopsie a été nécessaire pour confirmer le diagnostic de TGM.

Pour les patients adressés chez nous après avoir bénéficié d'une biopsie ou d'une chirurgie d'exérèse, ils ont bénéficié systématiquement dès leur admission à notre unité d'un dosage des marqueurs tumoraux. Le tableau suivant montre les différents moyens utilisés pour le diagnostic des TGM dans notre série.

Tableau 4 : Répartition des patients selon les moyens du diagnostic

Moyens du diagnostic	Nombre de cas	Pourcentage %
Imagerie + marqueurs tumoraux + histologie	1	16%
Imagerie + marqueurs tumoraux	3	50%
Imagerie + histologie	2	33%

L'imagerie a été utilisée chez 3 patients associée uniquement aux marqueurs tumoraux dans 50% et utilisée chez 2 patients associée à l'histologie uniquement dans 33% des cas. 1 patient soit 16% des casa bénéficié de l'imagerie avec une étude anatomopathologique et le dosage des marqueurs tumoraux.

3.4.2 Confirmation diagnostique

Le diagnostic de certitude a été basé sur le dosage des marqueurs tumoraux et/ou l'étude anatomopathologique des prélèvements biopsiques de la tumeur.

a/ Les marqueurs tumoraux :

Le dosage de l'AFP en préopératoire a été réalisé chez 4 patients. Il a été positif chez 3 cas, soit 50% des cas, 2parmi eux avaient une valeur supérieure à 15000 UI/ml variant entre 23334 et 96889 UL/ml. Les résultats selon l'AFP sont :

Tableau 5 : Répartition des patients selon l'AFP

AFP positive		AFP négative	AFP non faite
> 15 000	< 15 000	1	1
2	1		

L'AFP n'a pas été faite chez 2 patients car ils ont bénéficié d'une chirurgie première dans des hôpitaux périphériques avant leur transfert au CHU de Rabat.

Le dosage de la bêta HCG a été réalisé chez tous les patients, soit 100% des cas, il a été positif chez 1 patient soit 16% des cas.

b/ Diagnostic anatomo-pathologique

3 patients, soit 50% des cas, ont bénéficié d'une étude anatomopathologique de la masse tumorale soit après exérèse chirurgicale ou après biopsie :

Tableau 6 : Types histologiques des patients suivis pour TGM diagnostiqués initialement

Type histologique	Nombre de cas	Pourcentage
Tumeur du sac vitellin	1	33%
Séminome	1	33%
Tératome immature	1	33%

Le tableau ci-dessus montre une répartition égale entre les tumeurs du sac vitellin, le tératome immature et le séminome avec la même prédominance.

Dans le cas où le diagnostic des TGM a été porté sur les données de l'imagerie et des marqueurs, les patients n'ont pas encore bénéficié d'une chirurgie vue que le diagnostic a été récemment établi et qu'ils sont toujours en phase de chimiothérapie première.

Tableau 7 : Répartition des patients en fonction de la localisation et du type histologique

Age		Localisation la plus fréquente				Histologie la plus fréquente			
	Total	Masculin		Féminin		Masculin		Féminin	
Nourrissons	4	Testicule Sacro coccygien	2 cas 1 cas	Sacro coccygien	1 cas				
Adolescents	2			Ovaire	2 cas			Tératome immature Séminome	1 cas 1cas
Total	6 cas	-		-		-		-	

Dans notre série :

- Chez le nourrisson, la localisation la plus fréquente est testiculaire chez les garçons et sacrococcygienne chez les filles.
- Chez les adolescents, seules les filles sont concernées avec des tumeurs de localisation ovarienne.

3.4.3 Bilan d'extension

On dispose du bilan radiologique préopératoire de 6patients. Les examens complémentaires systématiques étaient :

- bilan local : échographie et scanner
- radiographie de thorax
- de plus :
  - en cas de tumeur testiculaire : échographie abdominale avec scanner abdomino-pelvien
  - en cas de tumeur sacro-coccygienne, radiographie du rachis dorsolombaire et Scintigraphie osseuse

- en cas de métastase : scanner pulmonaire et cérébral, la scintigraphie osseuse n'est indiquée qu'en cas de signe d'appel.

Les résultats du bilan local et du bilan d'extension locorégional et général de nos malades sont représentés comme suit :

❖ 5 cas (23%) étaient localisés au moment du diagnostic,

❖ 1 cas (16%) présentait une extension locorégionale :

- Métastases ganglionnaires chez 1 patient :
  - ✓ ganglions lomboaortiques iliaques et inguinaux : 1 cas

❖ Aucun cas ne présentait des métastases à distance.Classifications

3.4.4 Classification selon l'extension tumorale

La classification TNM a l'avantage d'être utilisable quels que soient la localisation et le moment opératoire.

Les patients de notre série ont été classés à postériori selon la classification TNM comme suit :

- Deux patients ont été diagnostiqués au stade I (32%)
- Un patient au stade II (16%)
- Un patient au stade III (16%)
- 2 patients n'ont pas été classés par manque d'imagerie pré opératoire (patient opéré dans un hôpital périphérique).

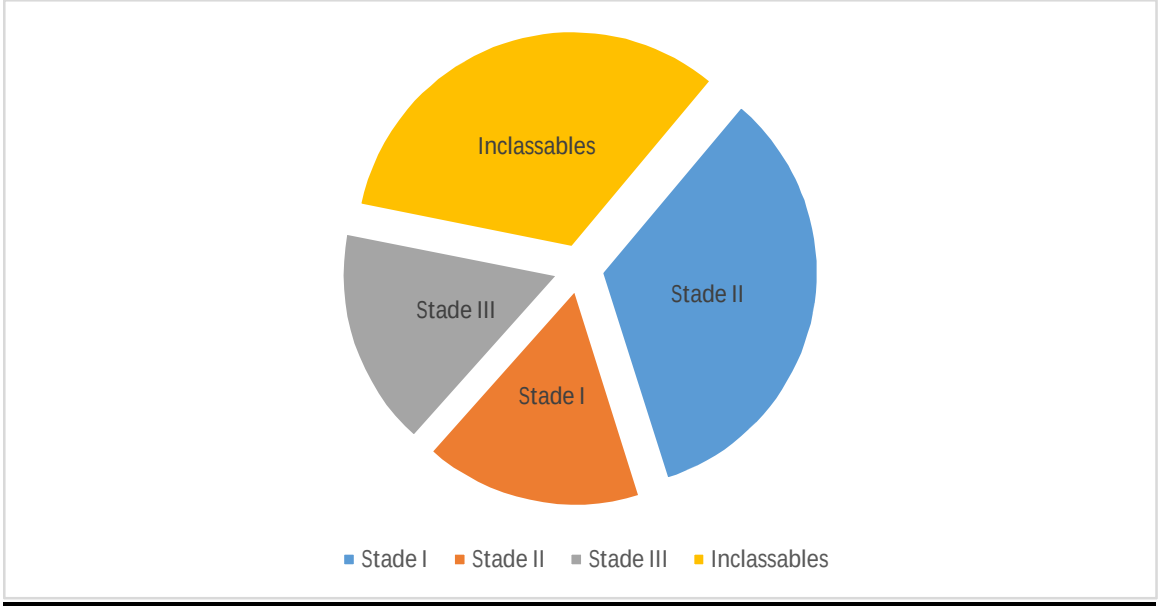

Figure 6 : Répartition des patients en fonction du stade

3.4.5 Classification selon le risque

Cette classification est basée sur le taux d'AFP initial et/ou la présence de métastases. Les patients ayant un taux d'AFP supérieur à 15000 U/ml et/ou la présence d'une métastase ont été classés haut risque.

Dans notre série ;

- ✓ 3 patients ont été classés haut risque (50%)
- ✓ 1 patient a été classé risque standard (16%)
- ✓ l'AFP initiale n'a pas été faite chez 2 patients qui étaient inclassable.

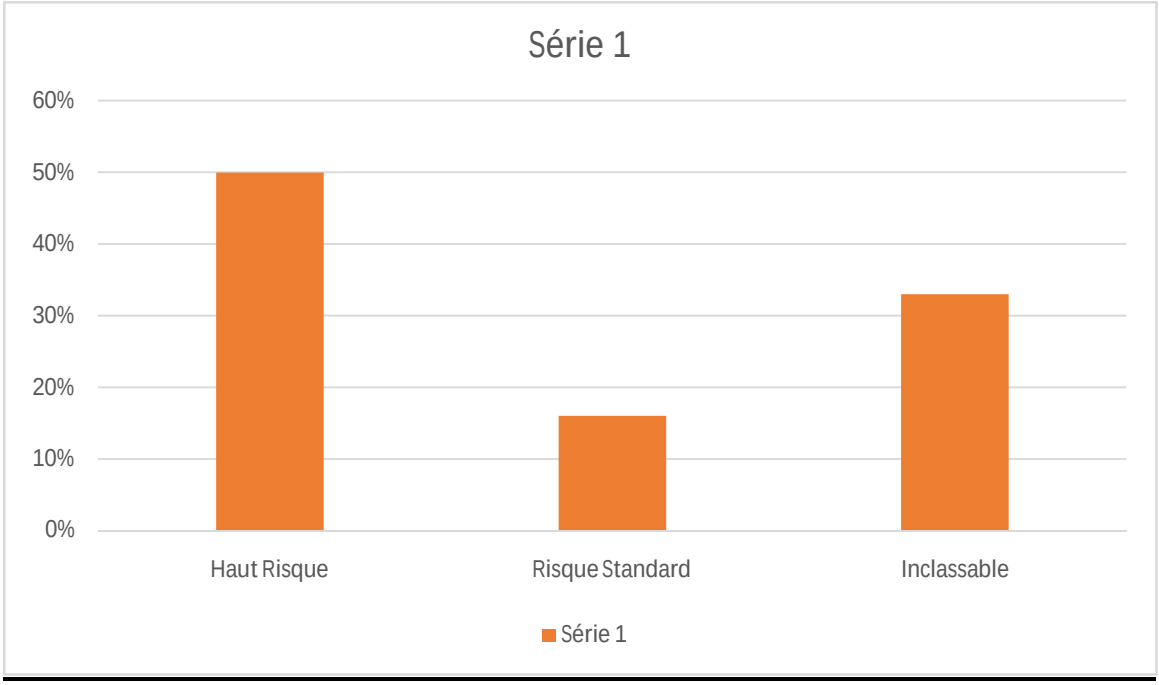

Figure 7 : Répartition des patients selon le risque

Tableau 8 : Répartition des patients selon le risque et le stade

Stade	HR		RS		Total	
Stade I	1	16%	1	16%	2	32%
Stade II	1	16%	0	0%	1	16%
Stade III	1	16%	0	0%	1	16%
Total	3	48%	1	16%	4	64%

Dans notre série, les 3 patients classés haut risque avaient un stade I (16%), II (16%) et stade III (16%).

Alors que le patient de risque standard avait un stade I (16%).

3.5 Prise en charge thérapeutique

Le traitement comporte de manière générale deux volets : la chirurgie et la chimiothérapie.

Dans notre série, 2 patients (soit 32%) ont bénéficié d'une chimiothérapie + chirurgie. 3 patients n'ont reçu jusqu'à maintenant que de la chimiothérapie, Un seul patient a bénéficié seulement de la chirurgie puis a été perdu de vue.

Tableau 9 : Répartition des patients selon le type de traitement

Type de traitement	Nombre de cas
chimiothérapie + chirurgie	2
Chimiothérapie	3
Chirurgie	1

3.5.1 Poly chimiothérapie

1. Timing de la chimiothérapie

Dans notre série le nombre de patients ayant reçu une chimiothérapie est 5 soit 83% dont 2 patients ont reçu une chimiothérapie première et 2 patients une chimiothérapie postopératoire, un patient a reçu une chimiothérapie première puis en post opératoire. Un patient n'a pas reçu de chimiothérapie, il a abandonné le traitement.

2. Type de la chimiothérapie

Les patients ont reçu des traitements différents selon le type histologique et le stade de la tumeur selon le protocole. Les malades ayant une TGM ont été traités selon le protocole de la société française d'oncologie pédiatrique : TGM 95. Les médicaments utilisés sont la Vinblastine, la Bléomycine, le Cisplatinum, l'Ifosfamide et l'Etoposide. Selon le groupe pronostique, le traitement a été le suivant :

a/ Dans les formes de risque standard (RS)

L'association chimiothérapie est le VBP :

- Vinblastine 3 mg/m²/j J1, J2
- Bléomycine 15 mg/m²/j J1, J2
- Cisplatinum 100 mg/m²/j J3

b/ Dans les formes de haut risque (HR)

L'association chimiothérapie utilisée est le VIP :

- Ifosfamide 3g/ m²/j J1, J2
- Etoposide 75 mg/m²/j J1, J2, J3, J4, J5
- Cisplatinum 20 mg/m²/j J1, J2, J3, J4, J5

Tableau 10 : Répartition des patients en fonction du type de chimiothérapie

Cure	Chimio pré opératoire	Chimio post opératoire	Chimio pré et post opératoire	Pas de chimio thérapie	Total	Nombre de cure	Moyenne des cures	Extrêmes
VBP	**2**	**1**	**1**		**3**	**10**	**3**	**1 - 6**
VIP	**1**	**0**	**1**		**3**	**9**	**3**	**1 - 5**
Pas de cure				**1**	**1**			
Total	**3**	**1**	**2**		**6**	**19**		

Dans notre série,

- ✓ 4 patients soit 66% ont été traité par des cures VBP avec une moyenne de 3cures (minimum d'une cure et maximum de 6 cures)
- ✓ 2patients soit 33% ont reçu des cures VIP avec une moyenne de 3 cures (minimum d'une cure et un maximum de 5 cures)
- ✓ 1 patient a abandonné le traitement

3. Délais entre les cures

Dans notre série, le délai moyen entre les cures est donné dans le tableau suivant:

Délai inter cures en jours	Nombre de cas
21 à 23	2
24 à 30	2
Plus de 30	1

3.5.2 Suivi du protocole thérapeutique TGM 95

Dans notre série, 2 patients ont suivi le protocole TGM 95 soit 32% alors que 4 patients soit 64% n'étaient pas protocolaires.La déviation protocolaire était ainsi secondaire :

- Non disponibilité des drogues par périodes
- Adaptation de la chimiothérapie selon l'état clinique du patient
- Abandon du traitement

3.5.3 Tolérance de la chimiothérapie

Dans notre série, chez les patients ayant reçu une chimiothérapie, la toxicité hématologique était la plus fréquente.

- Toxicité hématologique

Dans notre série, on a noté 4épisodes de neutropénie, 2épisodes d'anémie et 2 épisodes de thrombopénie toutes chimiothérapies confondues :

- 4 épisodes de neutropénie au cours des cures VIP.
- 2 épisodes d'anémie au cours des cures VIP contre 1 épisode au cours du VBP.
- 2 épisodes de thrombopénie au cours des cures VIP

- Autres Toxicités

Dans notre série, on a noté 2 épisodes de neutropénie fébrile, 2 épisodes de mucite.

La toxicité est sous-estimée vu qu'elle n'est noté dans les dossiers surtout : les vomissements, mucite, alopécie.

3.5.4 Chirurgie protocolaire

a/ Timing de la chirurgie :

Dans la présente série, tous les patients protocolaires, soit 2, ont bénéficié d'un traitement chirurgical. Les 2 patients ont été opérés après une chimiothérapie néo-adjuvante afin de réduire le volume tumoral.

b/ Type de chirurgie :

Dans notre série :

- 1 malade a bénéficié d'une orchidectomie par voie inguinale avec ligature haute du cordon spermatique sans lymphadenectomie.
- 1 malade a bénéficié d'une résection de la masse tumorale.

3.6 Evolution

Evolution globale

Dans notre série, 2 patients étaient en rémission complète dont 1 protocolaire, avec un recul de 13 mois, 3 patients en cours de traitement, et 1 en abandon du traitement.

1.DISCUSSIONS

Ce travail a été réalisé au SHOP de l'hôpital d'enfants de Rabat sur une période s'étendant du mois de Janvier 2017 au mois d'Avril 2019 durant laquelle 6 cas de TGM ont été colligés, ainsi les TGM représentaient 1% de l'ensemble des cancers de l'enfant diagnostiqués dans notre formation. Selon les données de la littérature Les TGM représentent 20% de toutes les tumeurs germinales et 3% de tous les cancers infantiles [1-3]. Selon une série étudiée au SHOP de l'HER entre 2010-2016[4] les TGM représentaient 1,6% des cancers pédiatriques. Ces résultats ne sont représentatifs que de l'expérience du SHOP en absence d'un registre national des cancers au Maroc, il est difficile de savoir si le taux de 1,6% est inférieur au taux décrit dans la littérature.

L'âge moyen dans cette série est de 5 ans, avec des extrêmes allant de 12 mois à 14 ans. La majorité des patients (64% des cas) sont âgés entre 12 mois et 18 mois. Les TGM peuvent survenir à n'importe quel âge, la plupart des séries décrivent une distribution bimodale, avec deux pics de fréquence. Le premier chez le nourrisson et le petit enfant âgé de moins de 5 ans, et le deuxième chez les adolescents [2, 4-7].

Il n'a pas été retrouvé de prédominance concernant le **sexe** dans ce travail le sexe ratio était de 1. Une prédominance féminine a été notée sur les 34 patients étudiés au SHOP [4]. Chez les enfants Américains, une discrète prédominance féminine est observée, avec un sexe ratio de 1,1F/1M [7]. Aux Royaume Uni 30 à 40 enfants sont diagnostiqués porteurs d'une TGM chaque année, avec une incidence plus élevée chez les adolescents. 35 cas/Million sont observés chez le sexe masculin et 25 cas/Million chez le sexe féminin [8].

La présentation clinique des TGM est hétérogène et dépend de l'âge de l'enfant, de la localisation de la tumeur et du type histologique [9].

La présentation clinique initiale était sous forme de manifestations abdominopelvienne dans 64% des cas, une masse testiculaire dans 32% on a également noté d'autres manifestations plus rares à type de constipation, de rétention aigue d'urines et d'aménorrhée. Sur les 34 patients étudiés au SHOP[4], la manifestation clinique initiale était représentée par une masse abdominopelvienne dans 29% des cas, une masse testiculaire dans 24% des cas, il a été noté également deux cas d'exophtalmie, un cas de puberté précoce, une masse jugale chez deux cas et deux cas de dyspnée.

Pour retenir **le diagnostic** des TGM et conformément aux données de la littérature, il a été utilisé, essentiellement, l'imagerie associée aux marqueurs tumoraux lorsqu'ils sont positifs. Dans les autres cas, une preuve histologique a été établie [10].

Dans notre étude, l'AFP a été dosée chez 4 patients, elle a été positive chez tous ces patients : 3 patients avaient un taux supérieur à 15000 u/ml et un patient avait un taux inférieur à 15000 Ul/ml. La ß HCG a été dosé chez tous les patients elle a été positive chez un seul patient.

L'AFP n'a pas été faite chez 2 patients ayant été opéré dans des hôpitaux périphériques

Tous nos patients ont bénéficié d'une imagerie.

Sur les 34 patients étudiés au SHOP [4], l'AFP a été dosée chez 28 patients, elle a été positive chez 71% des cas dont onze patients avaient un taux supérieur à 15000 u/ml et treize patients avaient un taux inférieur à 15000 Ul/ml. La ß HCG a été dosé chez 12 patients, soit 35%, elle a été positive chez deux patients.

Les marqueurs tumoraux font partie de la stratégie de prise en charge d'une TGM. Ils sont nécessaires pour faire le diagnostic, l'évaluation de la réponse au traitement, la détection des rechutes, ainsi que pour apprécier le pronostic [11, 12]. L'AFP est une protéine sérique fœtale produite par le foie embryonnaire, par le sac vitellin et en faible quantité par le tractus

gastrointestinal. Son taux doit être bien interprété en fonction de l'âge de l'enfant et de la demi-vie qui varie selon l'âge [7, 11]. Une AFP élevée signe la présence d'un contingent vitellin au sein de la tumeur. Elle peut être aussi élevée de façon modérée dans le carcinome embryonnaire et le tératome immature. L'élévation du taux de l'AFP dans le tératome immature peut être due à la présence de foyers microscopique de tumeur vitelline au sein de la tumeur (lésions de Heifetz), comme elle peut s'expliquer par la présence de tissus gastro-intestinal et hépatique immatures [11]. Un autre marqueur sérique très utile pour le diagnostic du choriocarcinome est la βHCG sécrétée par la composante syncytiotrophoblastique. Celle-ci peut se trouver également élevée dans le séminome et le carcinome embryonnaire avec composante syncytiotrophoblastique sans que son taux dépasse 100 Mui/ml [7, 12, 14]

Les **localisations** de ces tumeurs sont en effet très variées. Elles peuvent siéger dans les gonades et sur n'importe quel point de l'axe médian du corps [5, 7, 15]. Elles sont essentiellement retrouvées dans le testicule et l'ovaire. Elles peuvent également siéger dans des localisations extragonadiques comme la glande pinéale, le médiastin antérieur, le rétropéritoine, et au niveau sacrococcygien [16]. Dans la série étudiée les localisations étaient gonadiques dans 66.6 % et extragonadiques dans 33.3% des cas. Les localisations gonadiques étaient ovariennes dans 50% des cas, et testiculaires dans 50% des cas. Les localisations extragonadiques étaient par ordre de fréquence : sacrococcygiennes dans 2 cassoit 33.3% des cas. Les localisations gonadiques étaient observées chez les enfants âgés de 13 mois à 14 ans. Les localisations extragonadiques étaient notées chez les enfants âgés de 12 mois à 18 mois. Ce qui concorde avec les données de la littérature [3, 6]. Les TGM de l'ovaire retrouvées dans cette série touchent les adolescentes âgées entre 13 ans et 14 ans. Ceci concorde avec les données de la littérature [6, 18, 19]. Les TGM testiculaires, étaient notées chez les garçons âgés entre 13 mois et 17 mois. Sur les 34 patients étudiés au SHOP [4] la localisation gonadique était retrouvée

dans 59% des cas, suivie de la localisation sacro coccygienne dans 21% des cas, Les autres localisations sont moins fréquentes : médiastin, abdominopelvien, orbite et joue. **La localisation** diffère d'une série à l'autre. En effet, aux USA, la localisation la plus fréquente est sacro coccygienne 42% des cas, alors que la localisation gonadique est surtout ovarienne 24%. Au Royaume uni, la localisation gonadique représente 50% des cas, la localisation extra gonadique est surtout sacro coccygienne 32% des cas et rétro péritonéale dans 20% des cas.

Les **types histologiques** retrouvés dans cette série étaient : la tumeur vitelline dans 16% des cas, le tératome immature dans 16% des cas, le séminome dans 16% des cas. Sur les 34 patients étudiés au SHOP [4], il a été retrouvé essentiellement la tumeur du sac vitellin à hauteur de 44% des cas, les TGM mixtes retrouvées à hauteur de 32%, le tératome immaturé à 16%, le séminome à 4% et le carcinome embryonnaire à 4%.

La tumeur vitelline est la TGM la plus commune chez l'enfant [7-8]. Dans les localisations gonadiques, elle est caractérisée au niveau testiculaire par deux pics de survenue chez l'enfant et l'adolescent et représente la tumeur testiculaire maligne la plus fréquente chez le petit garçon [7, 14]. Elle est retrouvée au niveau du testicule dans sa forme pûre surtout avant l'âge de 5 ans [20, 21]. Au niveau de l'ovaire, la tumeur vitelline est surtout retrouvée chez le grand enfant et les adolescentes [7]. Pour les localisations extragonadiques, la localisation sacrococcygienne est le site majeur de survenue de cette tumeur notamment chez le petit enfant et le nouveau-né ; avec une prédominance chez le sexe féminin 4F/1M [3, 4,7]. Dans la localisation médiastinale la tumeur vitelline représente avec le tératome le type histologique le plus fréquent [22]. En période néonatale, elle survient surtout en association avec un tératome et fait aggraver le pronostic. Elle est surtout retrouvée dans la localisation sacrococcygienne. La fréquence globale des tératomes néonataux associés à une tumeur vitelline est de 10% [23]. Le tératome immature est fréquent dans l'ovaire chez l'enfant. Dans une série de 135 cas de tératomes immatures de l'enfant enregistrés par le

groupe POG/CCG (Pediatric Oncology Group/ Children's Cancer Group) la majorité des cas étaient de localisation ovarienne. En effet sur les 135 cas étudiés 86 cas étaient de localisation ovarienne, 14 cas de localisation testiculaire et 35 cas extragonadiques. Le séminome ou encore dysgerminome est retrouvé dans le testicule surtout en post puberté. Dans l'ovaire il représente le deuxième type histologique retrouvé après les tératomes [4]. La majorité des germinomes extragonadiques sont retrouvés au niveau du médiastin [7]. Les TGM mixtes sont des tumeurs rares chez l'enfant. Au niveau testiculaire elles sont rarement observées chez l'enfant en pré-puberté [14]. Elles sont fréquemment retrouvées au niveau des localisations extragonadiques notamment le médiastin et le rétropéritoine [6]. Le carcinome embryonnaire et le choriocarcinome sont également rares chez l'enfant, ils sont surtout observés chez l'adolescent faisant partie d'une TGM mixte au niveau des gonades notamment le testicule ou au niveau du médiastin [8, 14, 20, 21].

Avant de commencer le traitement, le **bilan d'extension** de la maladie doit être établi. La stratification TNM est recommandée par la National Comprehensive Cancer Network et le groupe Européen de Consensus pour le cancer des cellules germinales, elle a l'avantage d'être utilisable quels que soient la localisation et le moment opératoire [24].

Dans notre étude, 32% des patients ont été classés stade I, 16% stade II et 16% stade III. Deux patients n'ont pas pu être classés par manque d'imagerie initiale soit 32 %. En comparaison avec l'étude réalisée sur 34 patients au SHOP[4] 44% des patients ont été classés stade III, 24% stade II au même titre que le stade IV.

La dissémination métastatique des TGM se fait préférentiellement au niveau des poumons, du foie, de l'os et du cerveau [25]. Les métastases pulmonaires dans les TGM testiculaires sont les plus fréquentes. Dans notre série il n'a pas été retrouvé de cas de métastases. Sur 34 patients au SHOP [4] les patients qui avaient présenté des métastases étaient au nombre de quatre pour

les métastases pulmonaires, deux pour les métastases hépatiques, deux pour les métastases osseuses et un pour les métastases grêliques.

La stratégie thérapeutique se base globalement sur la chirurgie associée ou non à la chimiothérapie dans les TGM extra-cérébrales et à la chimiothérapie associée à de la radiothérapie dans les localisations cérébrales.

Le traitement des TGM est basé sur la chirurgie réalisée d'emblée ou après une chimiothérapie premièrepour les tumeurs inopérables [26]. La stratégie thérapeutique dépond du site de la tumeur, du type histologique, du taux des marqueurs tumoraux et l'extension de la tumeur [26]. La chimiothérapie a transformé le pronostic des TGM qui était redoutable avant l'utilisation des sels de platine [8]. Le pronostic des tumeurs non séminomateuses ou sécrétantes dépond du site primitif de la tumeur. Les localisations médiastinales sont associées à un mauvais pronostic. Le pronostic dépond également du taux des marqueurs tumoraux, la présence de taux d'AFP> à 10000 ng/ml ou βHCG>5000 UI/l ou LDH>10 fois la normale est associée à un mauvais pronostic. En fin le pronostic dépond de la présence ou non de métastases à distance [27].

Dans notre service, on s'est basé sur les données de la SFOP qui résultent de trois protocoles : TGM 85, TGM 90 et le TGM 95, ce dernier est utilisé dans notre série.

- 4 patients (66%) n'ont pas suivi le protocole à cause:
- Non disponibilité des drogues par périodes
- Adaptation de la chimiothérapie selon l'état clinique du patient
- Abandon du traitement

Seuls 2 patients étaient protocolaires, 1 patient était haut risque et a reçu des cures VIP, soit une moyenne de 5 cures (entre 4 et 6 cures) et 1 patient était de risque standard et a reçu des cures VBP.

Dans notre série, on a noté des toxicités aigues au cours de la chimiothérapie à savoir :

4 épisodes de neutropénie au cours des cures VIP. Sur les 34 patients étudiés au SHOP [4], 72% des cas avaient présentés des neutropénies sévères. Dans la série du Taiwan, 23% des patients ont présenté des neutropénies après des cures [3]. Quant à la série canadienne, le taux des neutropénies chez les patients traités pour TGM de risque intermédiaire est largement supérieur (50%) [18].

- 1 cas de neutropénie fébrile a été enregistré après cure VIP. Sur les 34 patients du SHOP [4] 11% des cas ont présenté des neutropénies fébriles grade IV, soit (1 cas de VIP : 5,5% et 1 cas de VBP : 5,5%). Pour la série de l'Argentine, un seul cas de neutropénie fébrile grade IV après cure VIP et aucun cas après VBP. Pour la série du Canada, le taux des neutropénies fébriles est de 6,6% après VBP [29-33].

  - 2 épisodes d'anémie au cours des cures VIP contre 1 épisode au cours du VBP.Sur les 34 patients étudiés au SHOP [4], 22% des cas ont présenté des anémies au cours des cures VIP. Pour la série Canadienne, le taux d'anémie sévère est de 7,1% [29].
  - 2 épisodes de thrombopénie au cours des cures VIP.

Pour les toxicités à long terme, les études les plus récemment publiées par des intergroupes POG et CCG [33] ont montré que 2% des patients suivis pour TGM de haut risque sont décédés par la toxicité thérapeutique. Une toxicité auditive est survenue chez 67% des patients traités par des doses élevés de platine et chez 10.5% des patients mis sous doses standards. La perte d'audition a été retrouvée chez 10% des patients traités par cisplatine dans les études UKCCSG, et l'altération rénale a été notée chez 45% des patients [34], malheureusement dans notre série, la toxicité à long terme n'a pas été évaluée.

Dans notre série**, letaux de la rémission complète**a été noté chez 2 patients soit 34%, dont une localisation testiculaire et une localisation ovarienne.

Chez les autres patients : 3 récemment diagnostiqués sont toujours en cours de traitement et un patient en abandon.

Les patients porteurs de TGM de bon pronostic guérissent actuellement grâce à des traitements peu agressifs, voire limités à la seule chirurgie.

Les conclusions du protocole TGM 95 qui ont poussé à la recherche d'autres stratégies thérapeutiques permettant d'améliorer le ratio bénéfice-risque pour les patients sont [35] :

- les localisations sacro coccygiennes ne sont plus une localisation de haut risque depuis l'utilisation du CDDP,
- le taux d'AFP élevé n'apparait plus comme discriminant chez les patients ayant reçu un traitement de haut risque,
- le taux d'hCG pourrait influencer le pronostic bien qu'il ne soit pas un facteur pronostic indépendant.
- La chimiothérapie à base de cisplatine induit des toxicités auditives et rénales sévères à long terme dépendant de la dose de cisplatine administrée.

C'est ainsi que le protocole TGM 2013 a été établi pour [35] :

- limiter le nombre de cures de chimiothérapie à 3 ou 4 cures pour diminuer la dose totale de cisplatine administrée
- Classer en haut risque un nouveau groupe ayant un pronostic inférieur dans l'étude TGM 95 :
  - patients présentant un taux d'hCG > 5000 u/l
  - Et / ou une tumeur testiculaire ou extra gonadique et un âge supérieur à 10 ans

Le protocole TGM 2013 est basé comme le protocole TGM 95 sur l'imagerie, les marqueurs tumoraux (AFP, HCG, LDH) et l'histologie actuellement utilisés dans notre service. D'autant plus qu'il est basé sur la

réduction du nombre et le fractionnement des doses de cures qui va dans le sens de la diminution de la toxicité à long terme (rénale et auditive).

La comparaison entre les deux protocoles est synthétisée dans le tableau suivant :

Critères	TGM95	TGM2013
Stratification	2 paramètres : • AFP • présence de métastases 2 groupes de risques : • Haut risque : AFP > 15000 et ou métastases • Risque standard : AFP < 15000	4 paramètres : • Site tumoral : ovarien, testiculaire, extragonadique • Stade tumoral : extension A, B, C • Marqueurs : AFP, hCG, LDH • Age du patient : pour la localisation testiculaire et extragonadique 4 Groupes de risques : (voir tableau) • Intermédiaire RI : RI1, RI2 • Haut risque HR : HR1, HR2
Chimiothérapie	**a/ RS :** Cures VBP : 2 cures après négativation des marqueurs avec un minimum de 3 cures et maximum de 5 cures : Cisplatinum 100 mg/m²/j J3 **b/ HR :** Cures VIP : 2 cures après négativation des marqueurs avec un minimum de 4 cures et maximum de 6 cures	**a/ RI :** Fractionner la dose totale de cisplat sur 3 jours pour la cure VBP : Cisplatinum 33 mg/m²/j de J3 à J5 RI1 : 3 cures VBP RI2 : 4 cures VBP **b/ HR :** HR1 : 3 cures VIP HR2 : 4 cures VIP Cure BEP : alternative au VIP chez les patients pubères Prophylaxie par Bactrim
Marqueurs non faits	Démarrer par une cure VBP	Extrapolation à partir de la première valeur mesurée et de l'intervalle entre la date de cette mesure et la date du début de traitement en se basant sur une demi-vie estimée de 5 jours pour AFP et 3 jours pour hCG.
Nourrissons moins de 3 mois	Traitement : endoxan +/- actinomycine	• Moins de 5 kg : Etoposide- carboplatine à 2/3 dose • Entre 5 kg et 10 kg : Etoposide- carboplatine dose complète
Dysgerminome localisé (PS1)	Chirurgie + radiothérapie prophylactique	Chirurgie + surveillance Si rechute, chimiothérapie
Toxicité	N'est pas évaluée systématiquement	Est évaluée systématiquement, toxicité auditive par grading de Brock

Etant donné les nombreux avantages de ce nouveau protocole, il **est plus bénéfique d'adhérer à ce protocole**.

Tableau 20 : protocole TGM2013

Site	Age	Marqueurs tumoraux	Groupe
Ovaire Extension B	tout	AFP<10000 ng/ml + HCG< 5000 UI/L	RI1 = 3 VBP
		AFP≥ 10000 ou HCG≥ 5000	HR1= 3 VIP
Testicule Extension B	<10 ans	AFP<10000 + HCG< 5000	RI1 = 3 VBP
		AFP≥ 10000 ou HCG≥ 5000	HR1= 3 VIP
	> 10 ans	**AFP< 1000**+ HCG< 5000+ **LDH< 1.5 LSN**	HR1= 3 VIP
		AFP≥1000 ou HCG≥5000 ou **LDH≥ 1.5 LSN**	HR2= 4 VIP
Extra gonadique Extension B	<10 ans	AFP<10000 + HCG< 5000	RI2 = 4 VBP
		AFP≥ 10000 ou HCG≥ 5000	HR2= 4 VIP
	> 10 ans	tout	HR2= 4 VIP
Tout site Extension C	tout	tout	HR2= 4 VIP

Le détail des cures est donné en annexe.

2.CONCLUSION

Ce travail montre que les TGM, constituent une pathologie assez rare dans notre contexte. Les résultats obtenus rejoignent globalement ceux rapportés dans la littérature. Les TGM semblent assez fréquentes dans la tranche d'âge de 0 à 5 ans. Les localisationsgonadiques étaient les plus fréquentes suivies de la localisation sacrococcygienne. Le type histologique le plus fréquent était la tumeur vitelline, suivie du tératome immature, et du séminome.

Le délai du diagnostic reste élevé impliquant une prise en charge tardive des patients et un stade avancé de la maladie. Le diagnostic des TGM doit combiner les résultats des marqueurs à l'imagerie associés à des examens anatomopathologiques. Dans certains cas, les données de l'imagerie associées à des marqueurs positifs sont suffisantes pour retenir le diagnostic. Sur le plan thérapeutique, le traitement a été basé sur les recommandations de la SFOP. Le pronostic des TGM a été considérablement amélioré avec l'utilisation de la chimiothérapie.

Notre série était limitée de part le nombre de patients enregistré sur cette période était peu significatif, ainsi que le diagnostic récemment établi ne nous a pas permis d'évaluer le protocole TGM 95.

La toxicité aigue est essentiellement hématologique alors que la toxicité à long n'a pas été évaluée.

En guise d'améliorer encore plus le pronostic des patients, il est nécessaire de suivre une stratégie en:

- La mise en place d'une stratégie pour un diagnostic précoce des cancers de l'enfant permettant de diagnostiquer de plus en plus précocement

ces tumeurs et donc de diminuer le nombre de patients reçus à un stade avancé de la maladie

- prenant en charge le patient en sa globalité, aussi bien sur le plan médical, économique que social, étant donné le taux d'abandon important du traitement.
- élaborant des protocoles thérapeutiques récents (TGM 2013)

ANNEXES

Annexe 1 : Classification TNM

Classification clinique	
Stade C I :	Tumeur < 5cm localisée à l'organe d'origine Pas de ganglion Pas de métastases
Stade C II :	Tumeur > 5cm Pas de ganglion Pas de métastases
Stade C III A : Stade C III B :	Tumeur quelle que soit sa taille Extension locorégionale ganglionnaire Pas de métastases Tumeur quelle que soit sa taille Extension locorégionale (péritonéale et/ou ascite tumorale) Avec ou sans atteinte ganglionnaire Pas de métastases
Stade C IV :	Tumeur quelle que soit sa taille, son extension locorégionale et l'atteinte ganglionnaire Avec métastase à distance

Classification post-opératoire	
Stade pS I :	Tumeur sans extension locorégionale et sans métastases Complètement enlevée
Stade pS II :	Tumeur avec extension locorégionale avec ou sans envahissement ganglionnaire Complètement enlevée, sans métastase
Stade pS III : _ pS III a : _ pS III b :	Tumeur avec extension locorégionale dont l'exérèse est incomplète. Sans métastases Avec résidu microscopique Avec résidu macroscopique ou ascite tumorale
Stade pS IV :	Métastase à distance

Annexe 2 : Classification pronostic des TGM selon International Germ Cell Cancer Collaborateur Group

Tumeurs non séminomateuses :

- Bon pronostic : tous les éléments suivants :
- AFP< 1000ng/ml et BHCG<5000ui/l (1000ng/ml) et LDH< à 1,5 limite supérieure de la normale (N).
- Site primitif non médiastinal.
- Pas de métastases pulmonaire ou viscérales.
- Pronostic intermédiaire : tous les éléments suivants :
- AFP 1000-10000ng/ml, ou BHCG 5000-50000ui/l, ou LDH 1,5 -10 N.
- Site primitif non médiastinal et
- Pas de métastases pulmonaire ou viscérales.
- Mauvais pronostic : tous les éléments suivants :
- AFP >10000ng/ml ou BHCG > 50000ui/l ou LDH >10x la normale.
- Site primitif médiastinal ou
- Métastases pulmonaire ou viscérales

Séminomes :

- Bon pronostic :
  - Pas de métastases pulmonaires ou viscérales
  - Quelque soit le site primitif
  - AFP normale, quelque soit le taux de BHCG et de LDH
- Pronostic intermédiaire :
  - Présence de métastases pulmonaire ou viscérale

Annexe 3 : protocoles utilisés par les différents groupes coopératifs pédiatriques

Chimiothérapie	Schéma d'administration	Nombre de cycles
TGM extracrâniennes		
États-Unis : groupe COG : BEP/BEP compressé (9048/8891 ; 9049/8890)		
Cisplatine Etoposide Bleomycine	20 mg/m² j1, 2, 3, 4, 5 / 33 mg/m² j1, 2, 3 100 mg/m² j1, 2, 3, 4, 5 / 167 mg/m² j1, 2, 3 15 U/m² j1	3-4
Allemagne : groupe MAKEI : PE et PEI standard (MAKEI 96/ SIOP CNS GCT II)		
Cisplatine Etoposide Ifosfamide	20 mg/m² j1, 2, 3, 4, 5 100 mg/m² j1, 2, 3 1500 mg/m² j1, 2, 3, 4, 5	2-4
France : groupe SFCE: VBP et VIP (TGM2013)		
Cisplatine Vinblastine Bleomycine	33 mg/m² j3, 4, 5 3 mg/m² j1, 2 15 U/m² j1	3-4
Cisplatine Etoposide Ifosfamide	20 mg/m² j1, 2, 3, 4, 5 75 mg/m² j1, 2, 3, 4, 5 3000 mg/m² j1, 2	
Italie: groupe AEIOP: BEP (TCGM 2004)		
Cisplatine Etoposide Bleomycine	25 mg/m² j1, 2, 3, 4 100 mg/m² j1, 2, 3, 4 15 U/m² j2	3-4
Royaume-Uni : groupe CCLG : JEB		
Carboplatine Etoposide Bleomycine	600 mg/m² j2 120 mg/m² j1, 2, 3 15 U/m², j3	2 supplémentaires après rémission

Annexe 4 : Protocole TGM2013

Cure VBP

	J1	J2	J3	J4	J5
Vinblastine 3 mg/m²/j IVD	X	X			
Bléomycine 15 mg/m²/j IV 6 heures*	X	X			
Cisplatine 33 mg/m²/j - IV 3 heures			X	X	X

J : jour, IV: intraveineux * Pour la bléomycine UI = mg

Cure VIP

	J1	J2	J3	J4	J5
Ifosfamide 3 g/m²/j – IV 3 heures	X	X			
Etoposide 75 mg/m²/j – IV 2 heures	X	X	X	X	X
Cisplatine 20 mg/m²/j - IV 3 heures	X	X	X	X	X

J : jour, IV: intraveineux

Cure BEP (alternative au VIP chez patients pubères)

	J1	J2	J3	J4	J5	J8	J15
Bléomycine 30 mg IV 10 minutes*	X					X	X
Etoposide 100 mg/m²/j – IV 2 heures	X	X	X	X	X		
Cisplatine 20 mg/m²/j - IV 3 heures	X	X	X	X	X		

J : jour, IV: intraveineux * Pour la bléomycine UI = mg

RÉFÉRENCES BIBLIOGRAPHIQUES

[1] Billmire DF. Malignant germ cell tumors in childhood. Semin pediatr surg 2006, 15, 1, pp30-36.

[2] Horton Z, Schlatter M, Schulz S. Pediatric germ cell tumor.Surg oncol 2007, 16, 3, pp205-213.

[3] Billmire DF. Germ cell tumors. Surg clin north Am 2006, 86, 2, pp489-503.

[4] Ansari N. Hessissen L. L'évaluation du protocoleTGM 95 au SHOP de Rabat. Mémoire Diplôme Universitaire de Cancérologie Pédiatrique.

[5] Murry MJ, Nicholson JC. Germ cell tumor in children and adolescents.
Pediatr child health 2010, 20, 3, pp109-116.

[6] Billmire DF. Malignant germ cell tumors in childhood. Semin pediatr
surg 2006, 15, 1, pp30-36.

[7] Lanzkowsky P. Germ cell tumors. Manual of pediatric hematology and oncology 2011, fifth edition,pp 776-795.

[8] Palmer RD, Nicholson J, Hale JP. Management of germ cell tumours in childhood. Current Paediatrics 2003, 13, 3, pp213-220.

[9] Schneider DT, Galaminus G, koch S, Teske C, Schmidt P, Haas RJ, Harms D, Gobel U. Epidemiologic analysis of 1441 children and adolescents registred in the german germ cell tumor protocols. Pediatr Blood Cancer. 2004 ; 42 : 169-175.

[10] : Laila Hessissen, et all « Les tumeurs germinales malignes chez l'enfant : Expérience du service d'oncologie pédiatrique de Rabat » Oncologie Clinique en Afrique 2009 - Volume 5 - n° 1

[11] Marry MJ, Nicholson JC. Alpha Foeto-Proteine. Arch Dis Child Educ Pract Ed 2011, 96, pp141-147.

[12] Ehrlich Y, Beck DW, Foster RS, Bihrle R, Einhorn LH. Serum tumor markers in testicular cancer. Urol Oncol : Seminars and original invistigations 2010.

[13] Pabot du Chatelard P, Dover A. Interet clinique de l'AFP et de la BHCG dans les tumeurs germinales testiculaires. Imm Anal Biol Spec 1993, 8, 4, PP228-233.

[14] Eble JN, Sauter G, Epstein JI, Sesterhenn IA. Tumours of the testis and paratesticular tissue. World health organisation classification of tumors. Pothology and genetics of tumours of the the urinary system and male genital organs . Lyon IRAC Press 2004, pp217-278.

[15] Baanzelli MC. Tumeurs germinales malignes. EMC-Pediatrie, Article Archivé 1994, Publié initialement dans le traité EMC- PediatrieMaladies infectieuses.

[17] Devouassoux-Shisheboran M. Histogénèse des tumeurs germinales Morphologie et immunophénotype des tumeurs germinales. Carrefour de pathologie, société française de pathologie 2005, pp1-5.

[18] Oberlin O, Martelli H. Pathologie benigne de l'ovaire et tumeurs malignes de l'ovaire, de l'utérus et du vagin chez l'enfant et l'adolescent. EMC-Gynecologie 2010 (802-A-17).

[19] Vaysse C, Delsol M, Carfagna L, Bouali O, Combelles S, Lemasson F, Le Madat O, Catex MP , Pasquet M, Moscovici J, Guitard J, Pienkowski C, Rubie H, Galinier P, Vaysse P. Ovarien germ cell tumors in children. Management, survival and ovarien prognosis. A report of 75 cases. J. Pediatr Surg 2010, 45, 7, pp 1484-1490.

[20] Bahrami A, Ro JY, Ayala AG. An Overview of Testicular Germ Cell Tumors. Arch Pathol Lab Med 2007, 131, pp1267-1280.

[21] Baldet P.Tumeurs germinales du testicule, conception actuelles.Ann

Pathol 2001, 21, pp399-410.

[22] Dominguez Malagan H, Perez Montiel D. Mediastinal germ cell tumours. Diagnostic histopathogy 2010, 16, 5, pp228-236.

[23] Heerema-McKenney A, Bowen J, Hill DA, Suster S, Qualman SJ. Protocol for the examination of specimens from pediatric and adult patients with extragonadal germ cell tumors. Arch Pathol Lab Med 2011, 135, 5, pp630-639.

[24] Baranzelli MC, Flamant F, De Lumley L et al. Treatment of non-metastatic, non-seminomatous malignant germ-cell tumors in childhood : experience of the « société Française d'oncologie pédiatrique » MGCT 1985-1989 study. Med Pedriatr Oncol, 1993, 21: 395-401

[25] : Lamia KHELIFI, Thèse n°015/17 « les tumeurs germinales malignes extra cérébrales de l'enfant », 2017, Faculté de Médecine et de Pharmacie de Fès

[26] Matelli H, Patte C. Tumeurs des gonades chez l'enfant. Journal de pédiatrie et de puriculture 2003, 16, 4, pp201-205.

[27] Sohaib SA, Cook G, Koh D-M. Imaging Studies for Germ Cell Tumors. Hematol Oncol Clin Nort Am 2011, 25, 3, pp487-502.

[28] Jen-Yin Hou, Hsi-Che Liu and all, "Treatment Results of Extracranial Malignant Germ Cell Tumor with Regimens of Cisplatin, Vinblastine, Bleomycin or Carboplatin, Etoposide, and Bleomycin with Special Emphasis on the Sites of Vagina and Testis", 2015, Pediatrics and Neonatology (2015) 56, 301e306

[29] Furqan Shaikh, John W. Cullen and all, "Reduced and Compressed Cisplatin-Based Chemotherapy in Children and Adolescents With Intermediate-Risk Extracranial Malignant

Germ Cell Tumors: A Report From the Children's Oncology Group", JOURNAL OF CLINICAL ONCOLOGY, VOLUME 35 • NUMBER 11 • APRIL 10, 2017

[30] Pedro Zubizarreta, Ana Rossa and all " Malignat extra cranial germ cel tumors children and adolescent results following guidelines of SFOP / SFCE 95 Protocol" 2016, Medecina Buenos Aaires 76 : 265 - 272

[31] Ramandeep Singh Arora, MBBS and all, "The Problem of Treatment Abandonment in Children From Developing Countries With Cancer" 2007, Pediatr Blood Cancer

[32] Jill C. Beck, MD, Laurie D. Smith and all, "An Ethical Framework for Responding to Drug Shortages in Pediatric Oncology", 2015, Pediatr Blood Cancer 2015;62:931–934

[33] Cushing B, Giller R, and all; Pediatric Oncology Group 9049; Children's Cancer Group 8882. Randomized comparison of combination chemotherapy with etoposide, bleomycin, and either high-dose or standard dose cisplatin in children and adolescents with high-risk malignant germ cell tumors: a pediatric intergroup study-Pediatric Oncology Group 9049 and Children's Cancer Group 8882. J Clin Oncol 2004; 22:2691-2700.

[34] Mann JR, Raafat F, Robenson K. The United Kingdom Children's Cancer Study Group's Second germ Cell Tumor Study: Carboplatine ,etopside,and bleomycin are effective treatement for children with malignant extracranial germ cell tumors with acceptable toxicity. J Clin Oncol 2000, 18: 3809-3818

[35] Catherine PATTE and all « stratégie thérapeutique dans les tumeurs germinales malignes extra cérébrales et les tumeurs des cordons sexuels de l'enfant, de l'adolescent et du jeune adulte », 28 Mai 2009, Société Française d'Oncologie Pédiatrique.

RESUME

Les TGM représentent un groupe de néoplasies rares chez l'enfant. Elles sont caractérisées par leur grande hétérogénéité. Elles diffèrent sur les plans cliniques, radiologiques, biologiques, anatomopathologiques et moléculaires. Le but de ce travail réalisé au sein du service d'hématologie et d'oncologie pédiatrique de l'hôpital d'enfants de Rabat est d'étudier le profil épidémio-clinique, biologique, radiologique et anatomo-pathologique des TGM malignes, d'évaluer le protocole thérapeutique TGM 95 ainsi que l'évolution, la toxicité et la tolérance du traitement et de soulever les difficultés de la prise en charge des patients. Une série de 06 cas de TGM a été colligée sur une durée s'étalant du mois de janvier 2017 au mois d'avril 2019. L'âge moyen était de 2 ans, le sexe ration de 1. Les localisations étaient gonadiques dans 66% des cas. Les localisations extragonadiques étaient sacrococcygiennes dans 34% des cas. Les types histologiques étaient représentés par la tumeur vitelline dans 33,3% des cas, le tératome immature dans 33,3% des cas et le séminome dans 33,3% des. Les tumeurs vitellines et les tératomes immatures étaient retrouvés chez le petit enfant. Le séminomea été retrouvé chez le grand enfant. Les patients de notre série ont été classés à postériori selon la classification TNM : 32% des patients ont été classés au stade I, 16% classés au stade II, et 16% au stade III. Dans notre série 50% des patients ont été classés haut risque (50%) et 16% classés risque standard. Dans notre série, seul 32% des patients ont suivi le protocole TGM 95 alors que 64% des patients n'étaient pas protocolaires.En guise d'améliorer encore plus le pronostic des patients, il est nécessaire de suivre une stratégie pour un diagnostic précoce des cancers de l'enfant permettant de diagnostiquer de plus en plus précocement ces tumeurs et donc de diminuer le nombre de patients reçus à un stade avancé de la maladie et de prendre en charge le patient en sa globalité.

MOTS-CLES :

Tumeur germinale maligne - Tératome - Tumeur vitelline - Séminome